Münster, 1928, № 9

Med Diss.

Aus der chirurgischen Klinik der Westfälischen Wilhelms-Universität zu Münster ⟨Westf.⟩
Direktor: Prof. Dr. Coenen.

Über zwei Fälle von Lappenelephantiasis und partiellen Riesenwuchs

INAUGURAL-DISSERTATION

zur Erlangung
der Doktorwürde der Hohen medizinischen Fakultät der Westfälischen Wilhelms-Universität in Münster ⟨Westf.⟩

Vorgelegt von
Paul Schulte
aus Hagen ⟨Westf.⟩

1 · 9 · 2 · 8

Gedruckt in der Werkdruckerei von Robert Kleinert in Quakenbrück.

Referent: Prof. Dr. Coenen.
Dekan der Fakultät: Prof. Dr. Gross.

R. UNIV.
BIBLIOTHEEK
LEIDEN

Tag der mündlichen Prüfung: 25. Mai 1927.

Gedruckt mit Genehmigung der medizinischen Fakultät
der Westfälischen Wilhelms-Universität in Münster i. W.

Meinen lieben Eltern
in Dankbarkeit gewidmet

Digitized by the Internet Archive
in 2026

https://archive.org/details/IA41546201_0035

Unter Elephantiasis verstehen wir eine unförmige Verdickung einzelner Körperteile, besonders der Haut und des Unterhautgewebes. Sie kann das Resultat von Krankheiten sein, die erst während des Lebens erworben wurden, oder sie ist angeboren oder aber jedenfalls auf eine angeborene Grundlage zurückzuführen. (Hürthle.) Zu der ersten Gruppe gehören die Elephantiasis Arabum und die nach wiederholten entzündlichen Prozessen der Haut auftretenden Verdickungen, die sich besonders an den Unterschenkeln finden. (Antoni.) Haben wir es hierbei vorwiegend mit Prozessen zu tun, die neben bindegeweblichen Wucherungen in Störungen der Zirkulation in den Venen und Lymphgefäßen begründet sind, so finden wir in den Fällen von Elephantiasis, die auf angeborener Grundlage beruhen, mehr eine Wucherung der in das Gewebe eingebetteten Gebilde. Schon Virchow weist in seinem Lehrbuche der krankhaften Geschwülste darauf hin, daß bei congenitaler Elephantiasis neben dem Bindegewebe häufig die Gefäße, oft auch die Nerven und manchmal selbst Muskeln und Knochen hyperplastisch sind. In demselben Sinne beschreibt Bruns als Elephantiasis congenita die „angeborene Anlage zu geschwulstförmiger Bindegewebswucherung, zu Fibrombildung, welche die Haut und Unterhaut betrifft und bald die Blutgefäße, bald die Lymphgefäße, bald die Nerven wesentlich beteiligt", und teilt sie ein in Elephantiasis teleangiektodes, lymphangiektodes und neuromatodes. Während die beiden ersten dieser drei Arten meist auf einer angeborenen, circumskripten und nicht erblichen Anomalie beruhen, ist die Elephantiasis neuromatodes oft die Begleiterscheinung oder manchmal sogar die Haupterscheinungsform einer viel weitergehenden, intrauterinen Entwickelungsstörung, die sehr oft das ganze Nervensystem befällt, und die nach dem Forscher, der sie zuerst eingehend beschrieb, „Recklinghausen'sche Krankheit" genannt wurde.

In seiner Festschrift für Virchow wies von Recklinghausen im Jahre 1882 als erster auf den genetischen Zusammenhang zwischen den multiplen Haut- und Nerventumoren hin. Auf Grund eingehender histologischer Untersuchungen brachte er den Nachweis, daß die von Virchow „Fibromata mollusca" genannten Tumoren der Haut, welche die ganze Körperoberfläche oft bis zu vielen Hunderten an Zahl bedecken, ursprünglich nichts anderes sind als Neurome feinster Haut-

nervenendigungen, wenngleich in länger bestehenden Tumoren die Wucherung nicht auf den Nerven allein beschränkt bleibt.

Virchow hat die Geschwülste des Nervensystems in wahre, falsche und gemischte Neurome eingeteilt, je nachdem, ob die Tumorbildung auf Wucherung nervöser oder bindegewebiger Elemente, oder beider zusammen beruhte. Da nun von Recklinghausen als Grundlage der Geschwulstbildung in allen Tumoren eine Wucherung des Nervenbindegewebes fand, zählte er die Geschwülste zu den falschen Neuromen und nannte sie „Neurofibrome". Als Begleiterscheinung dieser Tumoren finden sich fast stets Pigmentanomalien, so daß Adrian drei Kardinalsymptome der Recklinghausen'schen Krankheit aufstellt, nämlich Nerventumoren, Hauttumoren und Pigmentanomalien, denen sich noch eine große Anzahl Symptome zweiter Ordnung zugesellen. Die Hauttumoren und Pigmente können auch auf den Schleimhäuten sitzen, während die Haut der Handinnenflächen und Fußsohlen fast stets frei davon ist. Als Symptome zweiter Ordnung nennt Adrian: Lymphangiome, Hämangiome, Lipome und „blaue Flecke". Das sind bis linsengroße, cyanotisch verfärbte, manchmal etwas erhabene Hautstellen, in deren Tiefe öfters kleinste Tumoren tastbar sind. Adrian hält sie für die Anfangsstadien der Hautfibrome.

Die Bedeutung der Pigmentanomalien untersuchten besonders Soldan und v. Bergmann. Bei mikroskopischer Untersuchung fanden sie die Hautnerven der Pigmentmäler im Sinne einer Neurofibromatose verändert. Soldan hält sie in der Mehrzahl der Fälle für die ersten dem Auge erkennbaren Merkmale eines fibromatösen Prozesses des Bindegewebes der Hautnerven. Nach seiner Ansicht entwickeln sich daraus die als weiche Warzen, weiche Fibrome und Lappenelephantiasis beschriebenen Hautgeschwülste. Die übermäßige Pigmentierung selbst hält er für eine Folge der Fibrombildung an den Hautnerven.

Nach Ansicht fast aller Forscher ist die Recklinghausen'sche Krankheit als eine Mißbildung im weitesten Sinne des Wortes aufzufassen, die ihre Aetiologie in einer Störung der normalen Entwickelung des Nervensystems schon in den ersten Monaten des Fetallebens findet. Die Veränderungen der Nerven können sich ebenso wie die häufig angeborenen Pigmentanomalien schon bei der Geburt finden, oder sie treten erst während des Lebens in Erscheinung, fast immer ohne besondere Beschwerden. Eine auslösende Ursache für ihr Auftreten ist nicht immer nachzuweisen, aber manchmal enthalten die Krankengeschichten zum

mindesten über die Entstehung der Hauttumoren genaue Angaben. Schon von Recklinghausen fiel bei manchen Fällen auf, daß die Geschwülste sich besonders an solchen Hautstellen fanden, die am meisten gerieben, gezerrt und gedrückt wurden.

Als Ursachen, die ein Erst- oder Neuauftreten von Tumoren und Pigmenten hervorrufen, nennt Adrian Traumen, Operationen, chronische Reizzustände der Haut, Intoxikationen, akute und chronische Erkrankungen, schlechte hygienische Lebensbedingungen, Eintritt der Pubertät, Gravidität und Menopause.

Eine Eigentümlichkeit der Recklinghausen'schen Krankheit ist es nun, daß sie in vielen Fällen erblich, manchmal sogar familiär auftritt. Harbitz berichtet über einen Fall, bei dem die Erblichkeit in fünf Generationen nachgewiesen werden konnte. Dabei brauchen sich nun in der Ascendens nicht stark ausgeprägte Krankheitsbilder zu finden, sondern manchmal bestehen in den vorhergehenden Generationen nur mäßige Erscheinungen, bis sich in einer nachfolgenden Generation das Krankheitsbild mit allen Symptomen zeigt. Hoeckstra und Lange vertreten die Ansicht, daß die Erkrankung sich in der Descendens immer deutlicher auspräge, nach Lange sogar soweit, daß schließlich die Fortpflanzungsfähigkeit des Individuums erlischt oder diese Individuen zugrunde gehen, ehe sie das zeugungsfähige Alter erreichen.

Weisen diese Zeichen schon auf eine gewisse „Degeneration" hin, — Herxheimer und Roth fassen die Recklinghausensche Krankheit als Erscheinung allgemeiner Degeneration auf, — so finden sich in einzelnen Fällen noch weitere physische Merkmale dafür. Als solche angeborene Defekte nennt Adrian: Kryptorchismus, Epispadie, Makroglossie, Fehlen einer Niere, Uterus bicornis, Atresia vaginae und Fehlen des Colon descendens.

Die geistigen Eigenschaften und Fähigkeiten weisen oft weitgehende Störungen auf, und mit Hebra hebt Adrian hervor, daß die Kranken, die an Fibroma moluscum litten, auch geistig mehr oder weniger verkümmerte Individuen waren.

Beschwerden verursachen die multiplen Tumoren fast gar nicht, doch können central gelegene Nerventumoren infolge ihrer Lokalisation Ausfallserscheinungen hervorrufen. (Hanarcz.) Schmerzen treten nur in seltenen Fällen in Erscheinung. Die motorischen Nerven bleiben durchweg funktionsfähig, während Störungen der Sensibilität, wie Hyper-, Par- und Hypaesthesien häufiger beobachtet werden.

Die Prognose der Recklinghausen'schen Krankheit quoad vitam ist nicht ungünstig. Zwar entarten nach Garré in fast 12 Prozent aller Fälle die Tumoren maligne, aber im allgemeinen sterben die Patienten nicht an, sondern mit ihrer Erkrankung. (Adrian.) In einigen seltenen Fällen stellt sich nach Adrian auch eine anatomisch jeder Grundlage entbehrende Kachexie ein, der die Kranken erliegen.

Die Symptome der Neurofibromatose sind sehr mannigfaltige. Nach Soldan ist ihre Formverschiedenheit durch Lokalisation, anatomische Verhältnisse und Wachstumsenergie der Geschwulst bedingt. In manchen Fällen beherrschen die Tumoren an den größeren, tiefer liegenden Nervenästen das Bild. Sie finden sich oft multipel über das ganze Nervensystem zerstreut. Auch die Geschwülste der in oder nicht tief unter der Haut verlaufenden Nerven lassen sich manchmal im ganzen pheripheren Nervensystem nachweisen, oder es sind nur die Nerven einer umschriebenen Region befallen. Dabei sind die Nerven oft verlängert und verdickt. Nach Bruns ist der Lieblingssitz solcher Geschwülste die Schläfen- und seitliche Nackengegend sowie das Augenlid. Bei der Untersuchung dieser Bildungen fand Bruns Knäuel rankenartig gewundener, zylindrischer Stränge, die vielfach spindelförmig und knotig aufgetrieben sind und in ein weiches, saftiges Zwischengewebe eingebettet liegen. Dieses Knäuel sind die pathologisch veränderten Nerven. Die Geschwülste nannte Bruns deshalb „Rankenneurom".

In vielen Fällen von Recklinghausen'scher Krankheit beherrschen die Hauttumoren das äußere Bild. Bevorzugt ist der Rumpf. Die Größe der Tumoren schwankt zwischen Stecknadelknopfgröße bis zur riesigen, oft viele Kilogramm schweren Geschwülsten. In solchen Fällen hat die Bindegewebshypertrophie nach der Bildung der Nerventumoren nicht Halt gemacht. Schon von Recklinghausen hatte erkannt, daß die Geschwulstbildung nicht auf den Nerven und seine Scheide beschränkt bleibt, und daß in einem Tumor von größeren Dimensionen der Nerv, und zwar auch sein Bindegewebe, wohl nur einen verschwindenden Bruchteil darstellt. Die Bindegewebswucherung greift auch auf die Scheiden der Blutgefäße, sowie der Schweißdrüsen und Haarbälge über, und dann entstehen die Kolossaltumoren. Die Haut und das Subcutangewebe werden verdickt und hängen oft in mächtigen, lappigen Falten herab.

Diese innige Beziehung mancher derartiger Fälle von „Lappenelephantiasis", die unter den Bezeichnungen Pachydermie, Pachydermatocele (Val. Mott), elephantiastisches Mol-

luscum (Nélaton), Elephantiasis mollis (Virchow, siehe von Recklinghausen), beschrieben worden sind, zu den multiplen Hautfibromen stand für von Recklinghausen außer Frage. Beweisend dafür waren ihm besonders die Befunde in den Veröffentlichungen von Virchow, Bruns und Czerny. Virchow beschreibt in seinem Lehrbuche einen auch abgebildeten Fall, bei dem sich sehr zahlreiche Hautfibrome fanden. Außerdem hing von der linken Hüfte ein über 30 Pfund schwerer Tumor nebst einer Hautfalte bis zum Knie herab. von Recklinghausen hält sie für „excessiv entwickelte Hautfibrome". Auch Hürthle und Nauwerk vertreten diese Ansicht und sehen in der Lappenelephantiasis und den Fibromata mollusca Gebilde, die enge Beziehungen zueinander haben. Sie glauben mit von Recklinghausen die Entstehung der großen lappigen, oft „Draperie"-ähnlichen Hautgeschwülste dadurch bedingt, daß nicht nur das Nervenbindegewebe, sondern auch die mescodermalen Bestandteile der übrigen in die Haut eingelagerten Organe in Wucherung geraten, und glauben, daß einzelne der von Virchow, Pollock, Mott, Billroth, Schüller, Walther, Ferrol und Hecker beschriebenen Geschwülste zur Lappenelephantiasis gehören. In demselben Sinne spricht sich Büngner aus: Nervenfibrome, das Rankenneurom, Fibromata mollusca, Hautfalten und Pigmentflecke sind alle Teilerscheinungen der angeborenen Neigung peripherer Nerven zur Geschwulstbildung. Auch Perthes hält multiple Fibrome und Lappenelephantiasis für wahrscheinlich wesensgleich. Die Fälle von elephantiastischen Tumoren, die auf angeborener Grundlage beruhen und in ihrem Gesamtbefund noch andere Symptome der Neurofibromatose bieten, dürfen wir also bestimmt als Teilerscheinung der Recklinghausen'schen Krankheit deuten.

Die Geschwulstbildung bei der Recklinghausen'schen Neurofibromatose geht primär immer vom Nervensystem aus. Als anatomische Grundlage der Tumorbildung fand von Recklinghausen bei der histologischen Untersuchung seiner Fälle eine Bindegewebswucherung der Nervenscheiden, besonders des Endo und Perineuriums, die bei den Neurofibromen der Hautnerven auf die bindegewebigen Hüllen der Hautanhangsgebilde übergreift. Die Tatsache, daß nur bei den kleinen Hautnerven auch die Umgebung der Nerven an der Wucherung teilnimmt, führt von Recklinghausen darauf zurück, daß ihre dünne lamelläre Scheide kein Hindernis mehr für die Ausbreitung der Bindegewebswucherung darstellt, während an den größeren

Nerven die Scheide so derb ist, daß die Bindegewebshyperplasie auf den Nerven beschränkt bleibt.

Während Virchow und Bruns angenommen hatten, daß sich aus dem Bindegewebe zunächst Spindelzellen bildeten, daß diese sich dann aneinander reihten, und daß daraus Nervenfasern entstünden, wies von Recklinghausen nach, daß keine Neubildung von Nervenfasern stattfand. Die Nervenfasern verhalten sich der Tumorbildung gegenüber völlig passiv; ja, sie werden durch die Geschwülste geschädigt und teilweise atrophisch.

Lahmann fand bei der Untersuchung seines ersten Falles, daß die Nerven an der Tumorbildung völlig unbeteiligt waren, und daß die Bindegewebswucherung nur von den Scheiden der Blutgefäße und Hautanhangsgebilde ausging. Kriege spricht sich dagegen auch im Sinne von Recklinghausen's aus. Ihm schließen sich Herczel und Sorgo an, wie überhaupt die meisten Autoren in den ersten Jahrzehnten nach dem Erscheinen der Virchow-Festschrift die Recklinghausenschen Befunde bestätigten. (Ball.)

Dagegen veröffentlicht Knauß einen Fall mit multiplen Tumoren am Rumpf, die er zu den echten Neuromen Virchows rechnet. Er fand nämlich Vermehrung der Ganglienzellen und der Nervenfasern. Den Ursprung der Geschwülste sucht er in den kleinsten Ganglien der Blut- und Lymphgefäße, evtl. in sekretorischen Fasern der Hautdrüsen.

Einen Umschwung in der Ansicht über die Tumorbildung brachten aber erst die Arbeiten von Verocay. Er fand in den Geschwülsten neben Bindegewebe, das ja als Interstitium bei jeder Geschwulstbildung mehr oder minder in Wucherung gerate, ein Gewebe, das sich bei der v. Gieson-Färbung nicht rot, sondern gelb färbte, und dessen Kerne stellenweise in zwei nahe beieinander liegenden Reihen angeordnet waren. Diese Kernstellung hatten schon vorher Henneberg und Koch gefunden. Das Gewebe hat nach Verocay vielfach Aehnlichkeit mit nervösem und gliösem Gewebe, wenngleich er es mit typischem Nervenfaser- oder Gliagewebe nicht auf eine Stufe stellen konnte. Neben Ganglienzellen fand er auch eine geringe Neubildung von Nervenfasern, die er jedoch nur als mäßige Regenerationserscheinung für die atrophisch gewordenen Fasern auffaßt. Er sah die Tumoren als „neurogen" an und nannte sie Neurinome. Ihren Ursprung verlegte er in die Schwann'schen Zellen der Nervenscheide oder deren embryonale Vorstufen, die noch imstande seien, Ganglien-, Glia- und Nervenfaserzellen zu bilden.

(Neurogliocyten Held's.) Mit dieser Anschauung erklärte er auch einen Teil der bei der Recklinghausen'schen Krankheit oft vorkommenden zentralen, an Gliome erinnernden Geschwülste. Die bindegewebigen zentralen Tumoren sowie die oft sogar überwiegende Beteiligung des Bindegewebes in den Neurinomen führt er darauf zurück, daß die mesodermalen Gewebe, welche an das in seiner Entwicklung gestörte Ektoderm angrenzen, durch ihre Nachbarschaft selbst zu einer pathologischen Entwickelung geführt werden. Auch Pick und Bielschowsky halten es für möglich, daß die Bindegewebswucherung erst eine Folge der ektodermalen Störung ist, und rechnen die Neurinome zu den unausgereiften Neuromen.

Die Verocay'schen Befunde wurden von Herxheimer, Roth, Freifeld, Wallner und vielen anderen Autoren bestätigt. Dagegen sprechen viele histologischen Befunde mehr für die Recklinghausen'sche Auffassung, so daß Schnitzer bei Berücksichtigung beider Ansichten zu dem Ergebnis kommt, daß im Rahmen der Systemerkrankung des Nervensystems, wie sie die Recklinghausen'sche Krankheit darstellt, zwei prinzipiell verschiedene Erkrankungen sich abspielen können, deren eine, seltenere, die ektodermalen, deren andere vorwiegend die mesodermalen Bestandteile des Nervensystems beteiligt. Auch die neueren Arbeiten von Sommer und Erb über die Neurinomfrage bringen keine restlose Klärung. Deshalb ist den Autoren zuzustimmen, die mit Kaufmann weitere histologische Untersuchungen für erforderlich halten.

Die Frage nach dem Verhalten der Nervenfasern in den Tumoren darf wohl als dahinlautend geklärt angesehen werden, daß die Nerven sich in der Geschwulst völlig passiv verhalten. Die von Virchow und anfangs auch von Bruns vertretene Ansicht, daß sich aus dem Bindegewebe auf dem Wege über die Spindelzellen zuerst marklose, dann markhaltige Nervenfasern entwickeln, hat Bruns selbst später ja schon widerrufen. Nach Baltisberger wird die Beteiligung der Achsencylinder an der Geschwulstbildung fast einmütig abgelehnt, und nach seiner Meinung finden sich nur dann Achsencylinder, die an der Wucherung teilnehmen, in den Geschwülsten, wenn diese geschwulstmäßig entstandene Ganglienzellen enthalten, also Ganglioneurome sind. Die Achsencylinderwucherung ist dabei also nur eine Folge der Vermehrung der Ganglienzellen. Damit ist auch die geringradige Vermehrung der Nervenfasern, die Verocay beobachtete, erklärt. Mit der Zeit verfallen die Nervenfasern in den Tumoren der Degeneration. In einzelnen, besonders größeren

Geschwülsten konnte von Recklinghausen überhaupt keine Nervenfasern mehr nachweisen. Aehnliche Befunde machten Finotti, Herczel und viele Andere.

Die Beteiligung des Sympathicus bei der Recklinghausenschen Krankheit wird in den letzten Jahren als ganz besonders oft vorkommend betont, so von Herxheimer und Roth, Madlener sowie Heusch. Nach Herxheimer und Roth sind der Sympathicus und seine Ganglien bei der Recklinghausen'schen Krankheit öfter miterkrankt, als meist angenommen wird, und Heusch kommt sogar zu dem Ergebnis: „Es hat durchaus den Anschein, als ob die Anwesenheit des vegetativen Neuroms eine „conditio sine qua non" für die Entstehung des Neurofibroms darstelle." Auf die Art der Erkrankung des Sympathicus und ihre Kennzeichen ist bei der Erörterung der Beziehungen zwischen Neurofibromatose, Lappenelephantiasis und partiellem Riesenwuchs später noch ausführlicher einzugehen.

In der chirurgischen Universitätsklinik zu Münster (Westf.) wurden folgende Fälle von Lappenelephantiasis, die mit partiellem Riesenwuchs kombiniert waren, beobachtet.

Fall 1. Paula K. Haustochter, ledig, 30 Jahre alt.

Anamnese: Die Eltern und die noch lebenden Geschwister der Patientin sind gesund. Die Pat. wurde vier Wochen vor Ablauf der normalen Schwangerschaft geboren. Nach der Geburt machte das Kind einen völlig normalen Eindruck. Aber schon in den ersten Lebenstagen entzündete sich das rechte Auge und eiterte. Es sondert seitdem dauernd eitriges Sekret ab, besonders bei Erkältungen. Im ersten Lebensjahr wurde von den Angehörigen bemerkt, daß die rechte Wange stärker wurde. Auch fiel ihnen auf, daß die rechte Pupille gegenüber der linken erweitert war. Um diese Zeit bildeten sich auf der Haut Pigmentflecke. Als Kind erkrankte die Pat. an Keuchhusten, Masern und Scharlach. Die Schwellung der Backe sowie des rechten Augenlides nahm langsam, aber stetig zu, so daß seit dem 12. Lebensjahr das Oberlid den Bulbus völlig verdeckt. Gleichzeitig begann auch der rechte Gaumen zu schwellen. In diesem Alter fiel der Mutter der „schiefe Gang" der Pat. auf. Sie selbst hatte das Gefühl, als sei die rechte Hüfte stärker geworden. Nach der Schulzeit bildete sich an der Innenseite des rechten Unterschenkels eine Geschwulst. Die Menses traten erstmalig mit 15 Jahren auf. Beschwerden hatte die Pat. durch ihre Mißbildungen früher nicht, bis auf ein Gefühl der Schwere beim Bücken. Seit einigen Jahren wuchsen die Geschwülste am Kopf mehr als früher. Gleichzeitig traten seitdem häufig Kopfschmerzen auf. Das Gehör auf der rechten Seite hat sich seit Jahren verschlechtert.

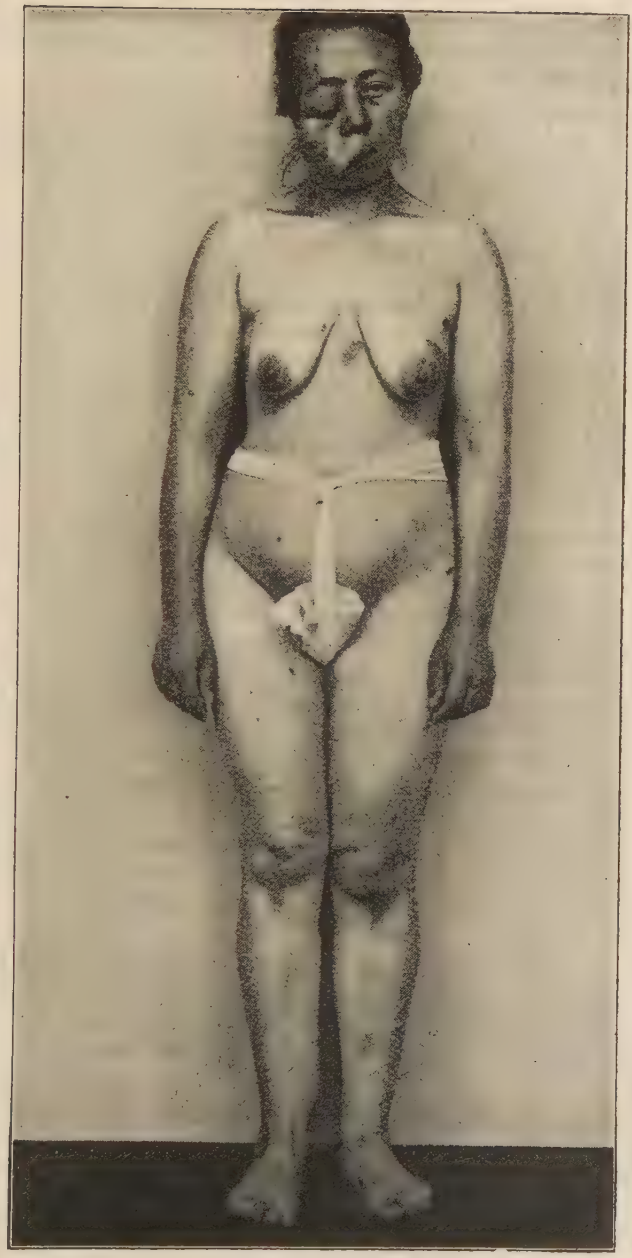

Patientin K. vor Beginn der Behandlung.

Befund: Die Pat. ist mittelgroß, von kräftiger Statur und in gutem Ernährungszustand. Lungen und Herz weisen keine pathologischen Befunde auf.

Die rechte Gesichtshälfte ist unförmig verändert. Das Augenlid ist stark verdickt und verlängert und verschließt das rechte Auge vollständig. Das Auge selbst ist stark getrübt, die Conjunktiva gerötet und geschwollen. Die Haut der Wange hängt in dicken, wulstigen Lappen herab (s. Abb. 1). Das Gewebe darunter ist schwammig weich, anscheinend mit Flüssigkeit gefüllt und läßt sich verschieben. Die Lippen sind stark verdickt, der rechte Mundwinkel steht viel tiefer als der linke. Die Schleimhaut der rechten Wange weist zahlreiche, etwa bleistiftdicke Wülste und Erhabenheiten auf. Beim Abtasten des Gesichtsskelettes bemerkt man an der Unterseite des rechten horizontalen Astes der Mandibula deutlich einen Defekt von der Form eines flachen Keiles. Der Musculus temporalis ist durch eine schwammige Masse ersetzt. Die rechte Hälfte des harten Gaumens ist polsterartig nach innen vorgetrieben, ebenso das Zahnfleisch des rechten Oberkiefers.

Die Untersuchung in der Universitäts-Ohrenklinik hatte folgendes Ergebnis: Nase, Rachen und Larynx sind ohne besonderen Befund. Am harten Gaumen befindet sich rechts ein Tumor, der anscheinend vom Gaumenboden seinen Ausgang nimmt. Im rechten Gehörgang Angiommassen, namentlich an der vorderen und unteren Wand. Sie reichen bis an das Trommelfell heran, gehen aber nicht auf die Membran über. Der Gehörgang ist auffallend leicht beweglich, zum größten Teil wohl durch Zerstörung seiner knorpelichen Stütze, vielleicht auch durch Arrosion seiner knöchernen Wand.

Das Röntgenbild des Kopfes zeigt eine Rechtsverziehung und Deformierung der rechten Hälfte des Unterkiefers. Sowohl die Pars horizontalis wie die Pars verticalis sind im Wachstum zurückgeblieben und kleiner und schmaler als links. Die Begrenzung am Kieferwinkel ist unscharf. Das Jochbein steht rechts viel niedriger und ist durchsichtiger als links.

Die Augenuntersuchung ergab: Angeborener rechtsseitiger Hydrophthalmus, Hornhauttrübung, Linsentrübung, Amotio Retinae, und atrophische Sklera. Visus: nur noch Lichtschimmer. Die Pupille reagiert auf Licht. Am linken Auge findet sich ein Astigmatismus myopicus.

An der Innenseite des rechten Unterschenkels befindet sich in der distalen Hälfte eine fast faustgroße, weiche, nicht fluktuierende Anschwellung. Sie ist auf der Unterlage verschieblich und nicht schmerzhaft. Die rechte Beckenhälfte steht höher als die linke.

Das rechte Bein ist deutlich verlängert.

Längenmaße der unteren Extremitäten:

Spina il. ant. sup. — Mitte der Patella.

rechts:	45 cm
links:	45 cm

Trochanter major — Epicondylus lat.

rechts:	35 cm
links:	35 cm

Mitte der Patella — Malleolus ext.

rechts:	39 cm
links:	37 cm

Die Verlängerung beschränkt sich also auf den rechten Unterschenkel.

Umfang: Mitte Oberschenkel:

rechts:	49 cm
links:	50 cm

Mitte Unterschenkel

rechts:	32 cm
links:	33 cm

Im Röntgenbild sieht man im mittleren Drittel des rechten Tibiaschaftes oberhalb der größten Weichteilschwellung eine flache periostale Auflagerung.

Die Kniee stehen in leichter Valgusstellung, beide Füße bieten das Bild eines geringgradigen Knickplattfußes.

Bei der Messung der Arme stellt sich heraus, daß auch der rechte Arm länger ist als der linke.

Acromion — Olecranon.

rechts:	36 cm
links:	34 cm

Umfang: Mitte Oberarm:

rechts:	26 cm
links:	25,5 cm

Die Unterarme weisen in Länge und Umfang keine Differenzen auf.

Ueber den ganzen Körper verteilt, besonders am Rumpf, finden sich zahlreiche hellbraune, teils flache, teils erhabene Flecke von Bohnen- bis Handtellergröße.

Der Haut des Rumpfes sitzen etwa zehn bis erbsengroße, weiche Tumoren breit auf. Auch einige Flecke und Erhabenheiten vom Typus der „blauen Flecke“ Adrians finden sich, in deren Tiefe man bei einzelnen kleine Tumoren nachweisen kann. Die Hautfalte am unteren Rande des rechten Pectoralis maior zeigt eine etwa fünfmarkstückgroße flache Vorwölbung; darunter lassen sich deutlich Tumoren abtasten. Nach Verabfolgung eines kräftigen Hautreizes sieht man auf der Haut des Rücken deutlich weißliche Flecke, die als Naevi anämici anzusprechen sind.

Verlauf der Behandlung: Am 8. Juli 1925 wird in Lokalanaesthesie ein großer Wellenschnitt von der Nasenwurzel aus quer über die Backe bis ungefähr zum Ohrläppchen gelegt. Man gelangt sofort in weiches, schwammiges Gewebe, das stark blutet. Ein keilförmiges Gewebestück wird excidiert, die Blutung sorgfältig gestillt, in die große Wunde ein Drain gelegt und nach hinten herausgeleitet. Dann werden die Wundränder adaptiert und die Haut vernäht. Die Wunde wird nicht verbunden. Eine Stunde nach der Operation blutet die Wunde stark aus dem Drain und aus der Hautnaht. Jetzt wird ein Kompressionsverband angelegt. Abends blutet die Wunde noch immer mäßig nach. Die ganze rechte Gesichtshälfte ist unförmig blaurot geschwollen. Die Mundschleimhaut ist stark nach innen vorgewölbt und prall gespannt.

Am nächsten Tage hat die ödematöse Schwellung noch zugenommen. Das Gewebe ist überall stark gespannt. Am Uebergang der Wangenschleimhaut zum Zahnfleisch zeigen sich einige oberflächliche Nekrosen. Die linke Gesichtshälfte ist jetzt ebenfalls geschwollen. Die Augenlider sind blaurot und so stark angeschwollen, daß beide Augen vollständig verschlossen sind. Der Verband wird täglich zweimal gewechselt und der Mund sorgfältig gepflegt. Am 14. Juli ist die Schwellung zurückgegangen, die Wunde blutet jedoch wieder. In den nächsten Tagen blutet sie weiter nach, und in der Nacht vom 19. zum 20. trat eine stärkere Blutung ein. Deshalb wird am 20. Juli die rechte Carotis externa unterbunden. Nach 5 Tagen ist die Wunde verheilt, die Schwellung ist bis auf die Oberlippe zurückgegangen. Anfang August wird die Patientin beurlaubt. Bei ihrer Wiederaufnahme im März 1926 ist die Form der rechten Gesichtshälfte wesentlich besser als früher. Die rechte Wange ist geschrumpft. Das Oberlid ist jedoch noch stark geschwollen und verlängert. Auch die rechte Hälfte der Oberlippe ist noch geschwollen und der rechte Mundwinkel hängt herab. Am 18. März wird am rechten Jochbogen vor dem Ohre und am rechten Mundwinkel je ein kleiner Hautschnitt angelegt. Dann wird von der oberen Wunde aus eine Nadel, an der ein dicker Seidenfaden befestigt ist, subcutan zum unteren Schnitt durchgeführt und der Faden dann wieder subcutan zur ersten Wunde zurück-

geleitet. Durch Anziehen des nun gedoppelten Fadens wird der Mundwinkel gerafft und der Faden an dem verschmälerten Jochbogen verknüpft. Die Hautschnitte werden vernäht. Die zunächst aufgetretene Schwellung geht bei normaler Temperatur nach wenigen Tagen zurück. Anfang April wird die Wange unterhalb des Jochbogens punktiert, jedoch ohne Erfolg. Am 15. April wird in Narkose an dem Wulst, der sich oberhalb des rechten Mundwinkels befindet, ein Keil mit einer Basis von 3 : 5 cm in der Schnittrichtung vom Mundwinkel zum Ohrläppchen bis ungefähr auf die Mundschleimhaut excidiert. Der Seidenfaden, der in der letzten Operation in das Gewebe der Wange eingebettet worden war, wird dabei entfernt. Nach Blutstillung wird die Wange vernäht und verbunden. Die Schwellung der Backe ist nach 10 Tagen fast vollständig zurückgegangen. Ende April ist die Wunde völlig verheilt. Am 20. August wird aus der rechten Schläfengegend zwischen Ohr und Auge ein mondsichelförmiger Hautlappen excidiert. Die ziemlich erhebliche Blutung wird gestillt. Darauf wird die Wange durch Wiedervereinigung der Wundränder gerafft. Die Wunde verheilt bis auf eine bohnengroße Nekrose im Wundwinkel am rechten Ohr primär, so daß die Patientin Anfang September vorläufig entlassen wird.

Bei ihrer Wiederaufnahme am 24. Februar 1927 machte sie zum erstenmal davon Mitteilung, daß sie seit etwa 2 Jahren zuweilen unbestimmte Beschwerden im Leibe verspürt, die in der letzten Zeit eine Steigerung erfahren hätten. Der Stuhlgang war stets normal. Bei der Untersuchung sieht man, daß die Bauchdecken zwischen Nabel und Symphyse etwas vorgewölbt sind. Durch sie hindurch fühlt man einen fast kindskopfgroßen, harten Tumor, der gegen die Umgebung scharf begrenzt und verschieblich ist. Die Palpation verursacht keine Schmerzen. Bei einem Contrasteinlauf sind die Füllung und die Konturen des Darmes vor dem Röntgenschirm normal.

Der Tumor liegt zwischen Sigmoid und Colon transversum.

Am 3. März 1927 Laparatomie. Durch Längsschnitt wurde das Abdomen zwischen Nabel und Symphyse eröffnet. Der Tumor erweist sich als ein Myom, das vom Uteruskörper ausgeht. In der Gegend der rechten Tubenecke liegt noch ein zweites peripheres Myom, das etwa pflaumengroß ist. Der große Tumor wird am Fundus uteri abgetragen, der kleinere ausgeschält; die Wunden werden durch Nähte verschlossen. Der Wurmfortatz zeigt kurz vor seinem freien Ende eine starke ringförmige Einziehung; deshalb wird er entfernt und der Stumpf in typischer Weise versenkt. Bauchdeckennaht.

Gleich nach der Operation setzen Genitalblutungen ein, die nach Verabreichung von Tinktura haemostyptica jedoch zum Stehen kommen. Die Bauchwunde verheilt primär, so daß die Patientin Ende März 1927 wieder entlassen werden kann.

Gleichzeitig mit dieser Patientin wurde noch ein zweiter Fall behandelt, der mit dem ersten große Aehnlichkeiten aufweist:

Fall 2. Josef K., Landwirt, ledig, 20 Jahre alt.

Anamnese: Der Vater des Patienten starb 1916 an Pneumonie. Die Mutter und zwei Geschwister leben und sind gesund. Insbesondere sollen sich bei den Mitgliedern der Familie keine Pigmentanomalien oder Hautgeschwülste finden.

Der Patient kam mit einem ungleichen Gesicht zur Welt. Die rechte Gesichtshälfte war angeblich wesentlich größer als die linke. Auch soll der größte der jetzt auf dem behaarten Kopf sichtbaren Tumoren schon bei der Geburt bestanden haben. Kinderkrankheiten hat der Patient nicht durchgemacht. Mit der Zeit wurden die Mißbildungen am Kopf immer größer. Deshalb wurde der Pat. im Alter von 1½ Jahren in einem Krankenhaus behandelt. Das damalige Krankenblatt sagt darüber folgendes: Diagnose: Lipoma faciei lateris dextri. Befund: Die rechte Gesichtshälfte vom äußeren Augenwinkel bis zum Unterkieferwinkel und zur Medianlinie des Gesichtes ist von einer fast kindskopfgroßen Geschwulst eingenommen. Die rechte Oberkieferhälfte ist stark herabgedrängt. Mund und rechtes Auge sind durch das Gewicht der Geschwulst verzogen. In Narkose werden die Geschwulstmassen möglichst vollständig entfernt. Nach diesem Eingriff soll die rechte Wange erheblich dünner geworden sein. Später wurde noch ein zweiter Heilungsversuch unternommen, über den sich jedoch keine näheren Angaben vorfinden. Im Alter von 15 Jahren erkrankte der Pat. an Gelenkrheumatismus. Vor 2½ Jahren erlitt er einen Unfall, indem er sich das rechte Auge mit Kalk verätzte. Er stand damals 5 Wochen in fachärztlicher Behandlung. Nach dem Unfall soll sich die Sehschärfe rechts etwas verringert haben. Bei starkem Wind und nach Erkältungen tränt das rechte Auge ziemlich stark.

Von seiten seiner Kopfmißbildungen hat der Pat. fast keine Beschwerden. Nur gegen Kälte ist die rechte Gesichts- und Kopfhälfte empfindlicher als die linke, so daß er im Winter stets einen wollenen Kopfschützer tragen mußte. Das Gehör war immer normal. Durch die Nase kann der Patient gut atmen. Kauen und Schlucken verursachen keinerlei Beschwerden.

Befund: Der Patient ist mittelgroß, kräftig gebaut und gut genährt. Die Haut und sichtbare Schleimhaut ist gut durchblutet. Am ganzen Körper finden sich keine Oedeme und keine besonderen Drüsenschwellungen. Auf der Haut des Gesichtes und Rumpfes sieht man zahlreiche hirsekorn- bis linsengroße Naevi pigmentosi. Auf dem behaarten Kopf fallen an der rechten Seite drei gut hühnereigroße Tumoren auf, von denen die beiden vorderen mehr flach sind, während der am meisten rückwärts sitzende eine halbkugelige Form aufweit. Sie sind alle mit der Haut verwachsen, auf der Unterlage gut verschieblich und von weicher Consistenz. Die ganze rechte Gesichtshälfte ist elephantiastisch vergrößert. Dadurch ist das Gesicht

Patient K. während der Behandlung.

sehr entstellt und zeigt eine nach rechts convexe Skoliose. Das rechte Jochbein, sowie die rechten Hälften der Ober- und Unterkieferknochen sind hypertrophisch. Die sattelförmige Nase ist etwas nach links verschoben. Vom rechten Mundwinkel nach der Wange zu zieht sich eine blasse Operationsnarbe. Die Lippen sind vom linken Mundwinkel an wulstig verdickt und vergrößert. Der rechte Mundwinkel hängt fast handbreit tief herab, so daß die Mundstellung von links-oben schräg nach rechts-unten verzerrt ist. Der Mund kann nicht sehr weit geöffnet werden (partielle Kieferklemme infolge der Mißbildungen der Kieferknochen; siehe Röntgenbefund!). Die tumorartig verdickte Wange fühlt sich prallelastisch an. Die Zunge wird schief, nach links abweichend, herausgestreckt. Ihre rechte Hälfte ist verdickt und vergrößert. An der Zungenspitze und an der Zunge selbst sitzen mehrere fibröse Tumoren von Erbsen- bis Kirschgröße. In der rechten Wangenschleimhaut befinden sich mehrere weiche Verdickungen. Die Zähne der rechten Seite sind nur teilweise vorhanden und stehen in abnormen Stellungen, so daß die Zähne des Oberkiefers mit denen der unteren Zahnreihe nicht richtig articulieren.

Die fachärztliche Untersuchung in der Universitäts-Ohrenklinik ergab folgendes Resultat: Der rechte Oberkieferknochen ist stark aufgetrieben und verdickt. Der Nasenboden rechts ist in den lateralen Teilen durch Verdickung des Processus palatinus des Oberkieferbeines stark angehoben. Die untere Muschel ist groß, ebenso die mittlere Muschel. Die rechte Nase ist im allgemeinen sehr weit, weil eine kolossale Septumdeviation nach links besteht. Der rechte äußere Gehörgang ist tiefer als der linke. Die obere Wand des Gehörgangs ist etwas gesenkt, das Trommelfell leicht hyperämisch.

Die Pupillen reagieren auf Lichteinfall und Convergenz. Das linke Auge ist ohne besonderen Befund. Rechts besteht ein Exophthalmus, Ektropium des Unterlides, dadurch unvollkommene Tränenabteilung, Maculae corneae, Myopie und myopischer Astigmatismus Ophthalmoskopisch läßt sich ein Conus temporalis nachweisen. Die Augenmuskelbewegungen sind intakt.

Die Durchleuchtung des Kopfes zeigt eine starke Asymmetrie der Gesichtsknochen. Der rechte aufsteigende Unterkieferast ist einwärts gedrückt. Die rechte horizontale Hälfte ist hierdurch stärker gekrümmt als die linke. Auch der rechte Oberkiefer ist medianwärts eingedrückt. Hinter dem oberen Teil des aufsteigenden Unterkieferastes tritt ein großer Knochenwulst hervor, dessen Konturen scharf, aber nicht ganz glatt sind. Die ganze rechte Gesichtshälfte ist verschleiert, die Knochenstruktur unscharf. Die Zähne stehen schräg nach vorn-außen. Oberhalb der Lambdanaht sieht man auf der rechten Seite einen fast faustgroßen, scharf abgesetzten Weichteilschatten.

Reibt man auf der Brust des Patienten die Haut kräftig mit einem Tuch, so treten deutliche Naevi anämici hervor. Herz und Lungen sind ohne pathologische Befunde.

Verlauf der Behandlung: Am 22. Januar 1926 werden in Lokalanaesthesie die drei Tumoren des behaarten Kopfes, die diffus in die Galea übergehen, extirpiert. Makroscopisch erweisen sich die Tumoren als Fibrolipome. Am 9. Februar wird wieder in örtlicher Betäubung ein Bogenschnitt von der Mitte der rechten Oberlippe bis etwa in die Mitte der rechten Wange geführt. Die Wunde wird aufgeklappt und das elephantiastisch verdickte Gewebe in Form einer keilförmigen Excision abgetragen. Dabei wird die rechte Wangenschleimhaut eröffnet, aber sofort durch Naht wieder geschlossen. Es wird soviel Gewebe excidiert, daß sich der Mund geradestellen läßt. Die Wunde wird vernäht und verbunden. Der Pat. wird in den nächsten Tagen mit Hilfe eines langen Gummischlauches ernährt. Wegen Temperatursteigerung und lokaler Infektion wird die Wunde nach 6 Tagen wieder geöffnet und tamponiert. Am 7. Tage nach der Operation klafft die Wunde breit. Von ihr aus reicht eine Tasche bis zum rechten Nasenflügel und eine zweite bis weit unter die Oberlippe. In beide Taschen wird je ein Drain eingelegt. Von der Wunde aus hat sich eine Fistel zur Mundhöhle gebildet, daraus sondert sich stark foetider Eiter ab. Die Schleimhaut des Mundes ist stark ödematös geschwollen und wulstet sich vor. Mund und Wunde werden während der folgenden Woche täglich gespült. In dieser Zeit reinigt sich die Wunde, die Drains werden entfernt, die Taschen granulieren aus, und die Schwellung der vorgewulsteten Mundschleimhaut nimmt ab. Am 25. Februar werden die Wundränder durch Heftpflasterstreifen aneinandergezogen und der Mundwinkel zu heben versucht. Zwei Tage später hat sich auf der rechten Gesichtsseite eine große Granulationsfläche gebildet, von deren vorderem Winkel aus noch eine kleine Fistel zum Munde führt. Am 6. März hat sich die Fistel geschlossen; die Wunde verkleinert sich dauernd, so daß sie am 3. April fast verheilt ist. Um die Wunde herum haben sich einige Blasen gebildet, die am 10. April abgetragen werden. In Narkose wird Mitte April der Schleimhautwulst am rechten Mundwinkel excidiert. Das Gewebe blutet dabei mittelstark. Nach Blutstillung werden die Wundränder vernäht. In den folgenden Tagen schwellen die Lippen an der Operationsstelle stark ödematös an. Nach 12 Tagen ist die Schwellung zurückgegangen. Der rechte Mundwinkel erscheint nach dieser Operation stark gehoben. Anfangs Mai wird der Pat. beurlaubt.

Bei seiner Wiederaufnahme Ende Juli zeigt sich in der alten Narbe auf der rechten Wange ein flaches Ulcus. Es ist etwa $7 \times 2\frac{1}{2}$ Zentimeter groß; sein Grund ist schmutzig belegt.

Am 29. Juli wird in Lokalanaesthesie der Geschwürsgrund mit dem Thermocauter verschorft, das Ulcus darauf excidiert und die Wundränder durch Naht vereinigt Am 5. August ist die Wunde primär verheilt, die Fäden werden entfernt. An der Narbe findet sich ein nässendes Ekzem, das unter Behandlung mit Dermatol bis zum

11. August fast ganz abheilt. An diesem Tage wird der Patient entlassen mit der Weisung, sich in einigen Monaten zwecks weiterer Behandlung in der Klinik wieder einzufinden.

Anfang November 1926 wird eine keilförmige Excision aus dem rechten Mundwinkel vorgenommen. Nach primärer Heilung dieser Wunde wird am 16. November die Oberlippe im rechten Teil cirkulär oralwärts um etwa die Hälfte abgetragen und die Wundränder vereinigt. Wenige Tage nach der Entfernung der Nähte bildet sich ein Abscеß der Mundschleimhaut, der jedoch bald abheilt, so daß der Patient Anfang Dezember entlassen wird.

Ende Januar 1927 wird er in die Universitäts-Augenklinik zwecks Lidplastik aufgenommen. Aus der Krankengeschichte der Augenklinik ergibt sich folgendes: In Morphium-Scopolamin-Dämmerschlaf wird der rechte Unterlidrand durch einen Schnitt parallel zu ihm etwa bis zur Hälfte freigelegt, nach unten hin freipräpariert und hochgezogen. Der dadurch entstandene Defekt wird durch einen 4½ cm langen und 1 cm breiten gestielten Hautlappen von der rechten Schläfengegend gedeckt. Der äußere Lidwinkel wird durch besonders kräftige Nähte versorgt. Nach einigen Tagen ist die Naht am äußeren Lidwinkel durchgerissen, und die Lidspalte klafft etwas. Nach dieser Operation ist eine wesentliche Besserung im Ektropium des rechten Unterlides eingetreten. Da der äußere Lidwinkel jedoch noch zu stark klafft, wird er am 18. Februar in toto etwas verkürzt und frisch vernäht. Bei der Entlassung des Patienten, die Ende Februar erfolgt, ist die rechte Lidspalte deutlich enger als die linke. Der Lidschluß ist regelrecht und die Stellung der Lidränder gut.

Vergleichen wir die Befunde in unseren Fällen mit den vorher geschilderten Symptomen der Recklinghausen'schen Krankheit, so ergeben sich so viele Uebereinstimmungen, daß die Diagnose „Morbus Recklinghausen" außer Frage steht. Wie verhalten sich aber die Anomalien des Knochensystems zu der Gesamterkrankung? Bei der Durchsicht der Literatur finden sich viele Fälle von Neurofibromatose, die gleich den unsrigen mit Veränderungen des Knochensystems gepaart auftreten. Adrian weist besonders darauf hin, daß die Knochen bei Patienten, die mit Neurofibromen behaftet sind, oft sehr weich und fast im Sinne osteomalacischer Prozesses verändert sind. Darauf führt er die häufig erhobenen Befunde von Skoliosen der Wirbelsäule sowie Deformitäten des Thorax zurück. Brooks und seine Mitarbeiter nehmen an, daß die von den Periostnerven ausgehenden Tumoren in den Knochen große Geschwülste bilden können; diese intraossären Tumoren haben eine lokale Erweichung des Knochens und infolgedessen „Knochenverbildungen" zur Folge.

Andererseits sind recht oft bei elephantiastischen Tumoren

die in der Nähe der Geschwulst liegenden Knochen hypertrophisch oder im Wachstum zurückgeblieben. Zuweilen sieht man sogar mehr oder minder vollständige Defekte. Als typische Beispiele für das Zurückbleiben der Extremitäten, die mit Neurofibromen besetzt sind, lassen sich die Fälle von Köbner und Zusch anführen. Köbner fand bei seinem Patienten im Bereich des linken Plexus brachialis multiple Neurome und am Arm cavernöse Angiome, Lymphangiome und Neurofibrome. Dabei war die befallene Extremität im Wachstum an Dicke und Länge zurückgeblieben. Zusch sah an der Volar- und Dorsalfläche der rechten Hand sowie am Vorderarm eines Patienten multiple Neurome. Auch bei diesem Fall waren die Hand und der Vorderarm nur mangelhaft entwickelt.

Die Frage nach der Aetiologie der Knochenanomalien wird in den einzelnen Fällen verschieden beantwortet. Die partiellen Defekte werden von manchen Autoren als Drucksusuren angesehen, die durch die Geschwulst hervorgerufen sind. In einigen Fällen sind die Störungen des Skelettsystems jedoch als angeborene Mißbildungen zu betrachten. von Recklinghausen führt einen von Nélaton beschriebenen Fall auf, bei dem sich im Laufe von 15 Jahren bei einem 28jährigen Patienten eine große pigmentierte Hautfalte, vom 5. Halswirbel bis zum 10. Brustwirbel reichend, entwickelt hatte. Bei der Autopsie fand sich auf der erkrankten Seite eine Ueberzahl von Rippen.

In einem von Bruns (Vater) operierten Falle (siehe von Recklinghausen) befand sich bei einem 12jährigen Mädchen ein Rankeneurom in der Kreuzbeingegend. Dabei war der Dornfortsatz des 5. Lendenwirbels und sämtliche Kreuzbeinwirbel gespalten. Hierher zu rechnen ist auch der Fall von Stähler. Neben multiplen Hauttumoren bestand eine elephantiastische Verdickung des linken Armes. Dabei war das distale Ende des Humerus fast doppelt so dick, wie das des rechten. Im Röntgenbild wurde hart über die beiden Epicondylen verbindenden Linie ein rundliches Loch im Humerus festgestellt. Auch das Ellbogengelenk und die Vorderarmknochen waren pathologisch verändert. Stähler hält die Veränderungen am Humerus für die primären und verlegt ihre Entstehung in die Fötalzeit.

Kren berichtet über einen Patienten, bei dem sich eine auf Neurofibromatose beruhende Geschwulst der rechten Wange vorfand. Dabei fehlte der hintere Teil des rechten Alveolarfortsatzes vollständig, während Jochbein, Os sphenoidale und Unterkiefer partielle Defekte aufwiesen. Kren glaubt, daß ein Teil dieser Mißbildungen des Schädels als kongenital anzusehen ist.

Hildebrand veröffentlicht folgenden Fall: Bei einem 31jährigen Patienten entwickelte sich mit dem dritten Lebensjahr ein Klumpfuß. Die Mißbildung des Fußes verschlimmerte sich immer mehr. Mit 25 Jahren trat eine Lähmung des Unterschenkels ein; seitdem besteht ein dreimarkstückgroßes Ulcus an der Fußsohle. Schon seit einigen Jahren kann der Patient den Urin nicht mehr halten. Das rechte Bein ist bei der Aufnahme des Patienten von der Hüfte bis zur Fußsohle schwammig verdickt. Die Haut ist verhärtet und liegt in Falten. Das Bein bietet das Bild einer typischen Lappen-Elephantiasis. Das rechte Kniegelenk ist stark verdickt, seine knöchernen Anteile sind anscheinend sehr verbreitert und unregelmäßig geformt. Es findet sich eine schwere Mißbildung der Knochen in der Lendenwirbelkreuzbeingegend. Das Kreuzbein ist sehr kurz und breit; die Lendenwirbelsäule scheint nach links verschoben und zwischen Darmbein und Kreuzbein eingekeilt zu sein. Der vordere Teil der Tibia ist keilförmig abgebrochen und nach oben dislociert. Alle Fußwurzelknochen haben unregelmäßige Formen, und der ganze Fuß ist nach vorn luxiert. Das Bein wurde amputiert Die Untersuchung der abgesetzten Extremität ergab neben den bereits erwähnten Knochenveränderungen eine starke Verdickung des subkutanen Bindegewebes und der Haut. Gefäße und Nerven sind in großer Zahl vorhanden. Die Nerven sind stark verdickt, einige „im Sinne eines Rankenneuroms“ bis zur Kleinfingerstärke. Trotz ihres Umfanges enthalten die Nerven verhältnismäßig wenig Nervenfasern. Eine nennenswerte Degeneration von Nervenfasern ließ sich nicht nachweisen. Die Mißbildung der Wirbelsäule sowie die Störungen am Rückenmark und seinen Wurzeln hält Hildebrand für die primären Defekte, die die Elephantiasis als Folge vasomotorischer Störung und auch die Gelenkveränderungen verursacht haben.

Während Hildebrand die Verdickungen der Knochen bei seinem Fall also als Sekundärerscheinung deutet, werden von vielen Autoren die Knochenhypertrophien als direkt kongenital bedingt angesehen.

Perthes sah bei einem 30jährigen Chinesen multiple Pigmentationen und Hauttumoren. Die ganze linke Hand mit Ausnahme des 4. und 5. Fingers, sowie des 2. Daumengliedes war mächtig verdickt. Auf der Beugeseite erstreckte sich die Verdickung bis in die Mitte des Vorderarmes. Der 2. und 3. Finger sind verlängert. Der linke Mittelfinger ist 4 cm länger als der rechte. Die einzelnen Knochen sind viel länger als normale, dagegen nicht verdickt, eher sogar noch verschmälert. Für das

abnorme Knochenwachstum gibt es nach Perthes zwei Erklärungsmöglichkeiten. Einmal können durch die elephantiastischen Veränderungen Zirkulationsanomalien entstehen, und die Geschwulstmasse setzt dabei einen Reiz zum Knochenwachstum. Dann aber kann das Knochenwachstum ebenso wie die Elephantiasis auch primär auf abnormer kongenitaler Grundlage beruhen. Da nun die erworbene Elephantiasis kein abnormes Knochenwachstum hervorruft und der Knochen nicht bei allen Fällen von kongenitaler Elephantiasis hypertrophiert, im Gegenteil manchmal im Wachstum sogar zurückbleibt, entscheidet sich Perthes dafür, die Hypertrophie der Knochen auf eine kongenitale Störung zurückzuführen.

Auch Strauß vertritt die Ansicht, daß die Knochenhypertrophien, wie sie bei Rankenneuromen beobachtet werden, congenital bedingt sind.

Stahnke beschreibt einen Fall von Lappenelephantiasis der rechten Gesichtshälfte mit Skelettanomalien. Der 27jährige Patient mit läppischem Wesen bot nach der Geburt zunächst keine pathologischen Befunde. Im 3. Lebensjahre entstand nach einem Trauma eine Geschwulst hinter dem rechten Ohr, die aber wieder verschwand. Allmählich schwoll darauf die rechte Gesichtshälfte an. Bei Feststellung des Befundes sah Stahnke in der rechten Gesichtshälfte zwei lappige Tumoren. Die Lidspalte verläuft von innen-oben nach außen-unten. Der Schädel des Patienten ist groß. Das rechte Jochbein steht 1,5 cm tiefer als das linke. Oberhalb davon dringt der Finger bei der Palpation in eine Vertiefung. Der Musculus temporalis ist kaum zu fühlen. Der rechte horizontale Unterkieferast ist 3 cm kürzer als der linke. Der rechte Oberkiefer ist verdickt und steht tiefer als der der anderen Seite. Am Körper des Patienten sitzen viele Hauttumoren und Pigmentflecke. An den großen Nerven lassen sich keine Tumoren nachweisen. Der rechte Arm ist um 2½ cm verlängert.

Stahnke führt wie Perthes die Knochenveränderungen auf eine angeborene Grundlage zurück. Als bemerkenswerte Tatsache hebt er hervor, daß anscheinend mit den Nervengeschwülsten, die histologisch Neurinome sind, noch niemals Knochenveränderungen vergesellschaftet gefunden wurden, daß in diesen Fällen die Erkrankung also wohl nur auf einer Schädigung des Ektoderms beruht, während die Fälle von Nerventumoren, mit denen auch Knochenveränderungen gemeinsam auftreten, in einer Schädigung des mittleren Keimblattes begründet sind. Uebergänge zwischen beiden Arten hält er für möglich

In dem Auftreten von Knochenveränderungen bei Neurofibromatose erblickt er direkt einen Beweis, daß die Neurofibromatose als Mißbildung im weiteren Sinne des Wortes aufzufassen ist.

Für die Begründung der Annahme, daß die bei Neurofibromatose beobachteten Knochenhypertrophien auf eine congenitale Störung zurückzuführen sind, können auch die Fälle von Morbus Recklinghausen herangezogen werden, bei denen sich Riesenwuchs von Körperteilen findet, die kein knöchernes Stützgerüst besitzen. Pick greift auf den von seiner Schülerin Lotz beschriebenen Fall zurück. Es handelt sich um Riesenwuchs eines etwa 55 cm langen Pferdedarmteiles. Die in dem zugehörigen Mesenterium verlaufenen Nerven waren mächtig verdickt. Der riesenwüchsige Darmabschnitt wies an beiden Enden eine scharfe Trennung gegen die normale Umgebung auf. Es waren aber auch nur die zu diesem Darmausschnitt gehörigen Nerven verändert. Andere pathologische Befunde wurden an dem Kadaver nicht festgestellt. An der Hypertrophie des Darmes nahmen sämtliche Schichten teil. Pick erblickt in dieser „sektorenförmigen" Mißbildung einen Beweis, „daß die dysontogenetische Störung bei der Genese des Morbus Recklinghausen über die Anlage des centralen und peripheren Nervensystems stark hinausgreift, daß sie eine Entwickelungsanomalie im weiten Sinne, nach Harbitz sogar eine constitutionelle ist". Diesen Fall rechnet er zu dem „wahren, partiellen Riesenwuchs", während er die elephantiastischen Weichteilverdickungen dem „Gigantismus spurius" zurechnet, selbst dann, wenn die Knochen sich an der Hypertrophie beteiligen. Denn mit Schmidt stellt er für den echten Riesenwuchs die Forderung auf, daß die hypertrophischen Glieder oder Körperteile „in sich wohl proportioniert, in einen größeren Organismus hineinpassen würden." Diese Bedingung sieht er bei den elephantiastischen Verdickungen nicht erfüllt.

Eine ähnliche Beobachtung wie Pick machte Oberndorfer. Er untersuchte eine Appendix, die Madlener bei einem 28jährigen Mann, dessen Haut Pigmentationen und Tumoren aufwies, wegen perforierter Appendicitis entfernt hatte. Der Wurmfortsatz war 16 cm lang und in allen Schichten verdickt. Dabei fand sich eine ausgedehnte Ganglioneuromatose der Appendix. Die Gefäße waren der Größe des Wurmfortsatzes entsprechend besonders stark entwickelt. Im Mesenteriolum fanden sich viele große, dicke Nervenstränge, die bis 1 mm Durchmesser erreichten und so schon makroscopisch sichtbar wurden. Oberndorfer macht für die Entstehung des Riesenwuchses gleichfalls eine primäre Fehlbildung verantwortlich.

Winestine entdeckte bei der Autopsie eines Patienten, der unter der Diagnose „Rectumkrebs“ behandelt worden war, Neurofibrome am ganzen rechten Plexus lumbalis bis zum Poupart'schen Bande hin, an den Nerven des sympathischen Beckengeflechtes, besonders um Harnblase und Rectum herum, sowie an den das Vas deferens begleitenden Nerven. Die von den Neurofibromen ummauerte Partie des Rectums zeigte eine ausgebreitete papillär-adenomatöse Wucherung mit musculärer Hyperplasie der Rectalwand. Winestine's Auffassung über die Aetiologie dieser Darmwandhypertrophie ist identisch mit der ihres Lehrers Pick.

Während die bisher genannten Autoren alle die Wachstumsanomalien auf eine congenitale Störung zurückführen, — (Hildebrand und Stähler zwar nur teilweise) — werden die Abweichungen von der physiologischen Entwickelung von anderen Autoren auf erworbene Ursachen zurückgeführt, und zwar wird die Neurofibromatose als angeboren angesehen, die dann secundär die Wachstumsstörungen verursachen sollen. Die Art dieses aetiologischen Zusammenhanges wird von den einzelnen Autoren verschieden aufgefaßt.

Milner sah bei einem mit multiplen Hauttumoren behafteten Kranken das rechte Bein um 4 cm verlängert. Am Oberschenkel befanden sich Rankenneurome; dabei war der Oberschenkelumfang vermindert, weil die Muskulatur atrophisch war. Das Kniegelenk ist durch Rankenneurome verdickt. Ebenso finden sich am Unterschenkel Nerventumoren. Der Femur ist um 2 cm verlängert und leicht gekrümmt. Seine Biegung sieht Milner als Folge von Rachitis an. Es besteht eine habituelle Luxation der Patella, in der sich ein Spalt befindet, den Milner als Drucksusur deutet. Die Fibula ist normal. Die Tibia dagegen ist um 2 cm verlängert und stark gekrümmt. Unter den Nerventumoren ist ihre Oberfläche unregelmäßig und zeigt Lücken. Die Krümmung der Tibia erklärt Milner als Folge von Zug durch die nicht verlängerte Fibula, dem die abnorm weiche Tibia nachgegeben hat. Das übermäßige Knochenwachstum beruht nach Milner auf Störungen im Blutkreislauf, die durch die Nervengeschwülste hervorgerufen sind: Die Tumoren behindern die Circulation im Knochen. Infolgedessen stellt sich im Bereich der Epiphysenlinie eine Stauungshyperämie und infolgedessen gesteigertes Knochenwachstum ein. Diese Ansicht Milners wird gestützt durch die bei Milner, Bigler beziehungsweise Schubert aufgeführten Beobachtungen von Broca, Krause und Helferich. In den beiden ersten Fällen trat

Längenwachstum ein, nachdem sich infolge traumatischer arteriovenöser Aneurysmen venöse Hyperämie an den befallenen Extremitäten eingestellt hatte, während in Helferichs Fall die abnorme Blutfülle, die die Hypertrophie des verlängerten Beines verursacht hatte, auf Druck einer Bandage zurückgeführt wird, die das Kind wegen angeborener Luxatio coxae trug.

Brooks, Barney und Lehmann nehmen an, daß die innerhalb des Knochens befindlichen, von den Periostnerven ausgehenden Neurofibrome zur Verlängerung oder Verkürzung des Knochens führen können.

Während Milner in den Nerventumoren nur eine mechanische Ursache des Riesenwuchses sieht, ist nach Ansicht anderer Autoren die Beziehung zwischen beiden viel enger. Schon bei der Frage nach der Ursache des erworbenen partiellen Riesenwuchses denken einige Bearbeiter an Affektionen des Nervensystems, und Wagner gibt zu, daß in seltenen Fällen der erworbene partielle Riesenwuchs mit nervösen Störungen zusammenhängt. Er denkt an „Lähmung der Vasomotoren“ oder an „trophische Nerven“. Beweisend für eine Beziehung zwischen Hypertrophie und Anomalie des Nervensystems ist ihm auch der Versuch von Bidder: Wurde bei einem Kaninchen der Halssympathicus auf einer Seite entfernt, so trat eine Hypertrophie des gleichseitigen Ohres ein. Wagner spricht auch von „einzelnen seltenen Beobachtungen, nach welchen sich im Gefolge von Verletzungen peripherer Nervenstämme Hypertrophien innerhalb des Verästelegungsbezirkes des verletzten Nerven einstellten“.

Auch Widenmann glaubt für den partiellen Riesenwuchs das Nervensystem verantwortlich machen zu müssen. Er beobachtete einen 10jährigen Knaben, der folgende Erscheinungen bot: Das Kopfhaar ist in Dichte und Farbe nicht gleichmäßig. Die Intelligenz des Patienten ist gering. Der Schädel ist vergrößert, besonders rechts. Auch die rechte Hüfte ist hypertrophisch. Das rechte Bein erweist sich als abnorm dick und lang, an der Verdickung hat besonderen Anteil die Haut. Rechts besteht ein Kryptorchismus. Schon bei der Geburt des Patienten fielen zahlreiche Nävipigmentosi auf. Die Hypertrophien wurden schon in frühester Jugend bemerkt. Bei der Besprechung der Aetiologie dieser Erscheinungen weist Widenmann darauf hin, daß von manchen Autoren ein Fehler der ersten Anlage angenommen wird. Selbst bei Anerkennung dieser Ansicht ist seiner Meinung nach der Riesenwuchs doch nebenbei noch als Trophoneurose aufzufassen, da wir doch das harmonische

Wachstum aller Gewebe zu einem symmetrischen Ganzen als Funktion eines specifischen Nerveneinflusses auffassen. Als neuropathologische Erscheinungen, die wiederholt bei Riesenwuchs beobachtet wurden, nennt er Naevi vasculosi, pigmentosi und in der Literatur beschriebene Fälle von neurotischen Atrophien, Hypertrophien und Dystrophien.

Wenn Milner den „Nervenreiz" als Ursache von Knochenhypertrophien ablehnte, und zwar erst recht bei der Neurofibromatose, „wo die Nerven passiv bleiben und nur in den Bezirken ausgedehnter Wucherungen zugrunde gehen", so war er von der Anschauung ausgegangen, daß gesteigertes Wachstum in direkter Proportion zu gesteigerter Funktion eines Nerven stehe. Brüning wies nun nach, daß diese Beziehung sich umgekehrt verhält, daß nämlich der Tonus des Sympathicus Zügel des Wachstums darstellt. Die Bedeutung des Sympathicustonus skizziert er im folgenden Schema (siehe auch Heusch!):

Tonus des Sympathicus.	**Folge.**
+++ = stark gesteigert.	Nekrose (Ulcura)
++ = mäßig gesteigert	Degeneration
± = normal	trophisches Gleichgewicht
−− = mäßig herabgesetzt	Regeneration
−−− = stark herabgesetzt	Hypertrophie

Diese Tabelle beruht zunächst auf folgender Beobachtung: Nach Nervenverletzungen entstehen oft Ulcera. Nach Brünings Auffassung beruhen sie darauf, daß sich da, wo der Nerv verletzt wurde, ein Neurom bildet; durch dieses Neurom wird der Sympathicus gereizt, und infolgedessen bildet sich ein Geschwür. Bewiesen wird die Richtigkeit dieser Ansicht dadurch, daß nach Resektion des Neuroms oder Herabsetzung des gesteigerten Sympathicustonus durch periarterielle Sympathektomie das Ulcus verheilt. Auch das Tierexperiment liefert wertvolle Stützen für das Schema. Der Versuch von Bidder (siehe Wagner) wurde vorher schon erwähnt. Timme (siehe Heusch) unterband bei Katzen beide Nervi vagi oberhalb der Cardia. Schon nach wenigen Monaten war eine Hypertrophie der Wand des Magens und des Colon nachzuweisen. Liek (siehe Heusch) fand, daß symmetrisch gesetzte Wunden auf derjenigen Körperseite schneller heilten, deren sympathische Ganglien teilweise entfernt worden waren.

Experimentell kann man nach Brünings Ansicht den Tonus des Sympathicus nur herabsetzen, nicht völlig aufheben, da bei der Nervendurchtrennung nur die größeren sympathischen Nerven durchtrennt werden, während feinere Fasern mit den

Gefäßbahnen verlaufen und deshalb nicht zu erfassen sind. Aber die Natur geht in ihrem Experiment viel weiter. Brüning hält eine sehr weitgehende, wenn nicht völlige Ausschaltung der sympathischen Nerven durch Neurofibromatose für möglich. Damit ist der das Wachstum zügelnde Einfluß des Sympathicus weggefallen, und die Folge davon ist die Hypertrophie!

Den von Lotz-Pick veröffentlichten Fall glaubt Brüning deshalb so deuten zu dürfen, daß der Riesenwuchs des Darms erst secundär durch die Neurofibromatose der zugehörigen Nerven entstanden ist.

Heusch hat einen großen Teil der Fälle, in denen Neurofibromatose mit partiellem Riesenwuchs vereint auftrat, aufgeführt und selbst einen neuen Fall hinzugefügt. Er fand bei einer Patientin mit hochgradiger Kyphoskoliose und Hühnerbrust multiple mächtige, braune Hautlappen. Der linke Arm ist ganz erheblich umfangreicher als der rechte und elephantiastisch verändert. In der Tiefe der Lappen des Armes sind pflaumengroße, schmerzhafte Tumoren zu fühlen. Dabei sind die Finger der linken Hand teilweise verdickt und verlängert. Die Hand macht den Eindruck, als ob ihr radialer Teil einer klobigen Männerhand, der ulnare dagegen einer mehr zarten Frauenhand angehörte.

Heusch hält zwar für möglich, daß partieller Riesenwuchs auf congenitaler Störung beruhen könnte, sieht aber den Beweis für diese Beziehung noch nicht erbracht und sucht deshalb noch nach anderen Ursachen für das übermäßige Wachstum. Er pflichtet Brüning in allen Punkten bei und glaubt, daß die Neurofibromatose „elektiv" den Sympathicus zuerst befällt, und zweifelt an der Berechtigung der Bezeichnungen „primärer" „echter" partieller Riesenwuchs und führt jeden partiellen Riesenwuchs, der übrigens nur vor Abschluß der individuellen Wachstumsperiode auftrete, auf Störung im Tonus des Sympathicus zurück. Beweisend dafür ist ihm die Tatsache, daß sich bei vielen Fällen von sogenannten echten partiellen Riesenwuchs ein „sympathischer Komplex" vorfindet. Dazu rechnet er abnorm weite und enge Gefäße, Teleangiectasien, Nävi, Pigmente, Hypertrichosen sowie die seltener vorkommenden Temperaturunterschiede, Ulcera, Dermatosen und abnorme Schweiß- und Speichelsekretion. Der einzige Unterschied zwischen für sich auftretenden partiellen Riesenwuchs und dem mit Neurofibromatose kombinierten besteht nach Heusch darin, daß wir bei letzterem in den multiplen Tumoren die Ursache des pathologisch veränderten Sympathicus-Tonus genau kennen, während bei den anderen

Fällen eine der Neurofibromatose gleichzusetzende, unbekannte Schädigung den Sympathicus getroffen haben muß.

Die Frage, warum nach Herabsetzung des Sympathicustonus Hypertrophie des von dem betreffenden Nerven versorgten Gebietes eintritt, läßt sich nach Heusch folgendermaßen beantworten: Gewiß spielt Hyperämie, besonders die arterielle, beim Wachstum und bei Wachstumsexcessen als ernährendes Adiuvans eine große Rolle. Dadurch wird aber nur das Aufbaumaterial für etwaige Hypertrophien herbeigeschafft, während der Befehl, es zu verwenden, als primäre Sonderfunktion feinster, vegetativer Nerven anzusehen ist. Diese Ansicht sieht Heusch durch die Ergebnisse von Engel gestützt.

Bei Betrachtung der hier kurz wiedergegebenen Befunde und Ansichten der einzelnen Autoren ergibt sich, daß mit der Recklinghausen'schen Krankheit in einigen, wenigen Fällen Anomalien des Knochensystems zusammen auftreten, die wie die Neurofibromatose auf einer Störung der normalen intrauterinen Entwickelung beruhen. Hierzu sind die Beobachtungen von Nélaton, Bruns senior (siehe v. Recklinghausen), Stähler und Hildebrand zu rechnen. Die Anomalien sind in diesen Fällen jedoch ausgesprochene „Mißbildungen".

Dagegen sind nach den überzeugenden Ausführungen von Brüning und Heusch die Störungen im normalen Wachstum, die zu mangelhafter Ausbildung oder Hypertrophie einzelner Körperteile führen, wohl bestimmt als Secundärfolgen der Recklinghausen'schen Krankheit zu betrachten. Die mehr oder minder große Schädigung der Nervenfasern in den Nervengeschwülsten ist durch die Untersuchungen von v. Recklinghausen, Finotti und Herczel sicher erwiesen. Daß davon auch der Sympathicus nicht verschont bleibt, ist nach den Ergebnissen von Herxheimer und Roth, Madlener sowie Heusch nicht mehr zweifelhaft. Daß ferner die dadurch hervorgerufene Aenderung im Tonus des Sympathicus Wachstumsstörungen auslösen kann, darf nach den angeführten Erfahrungen des Tierexperimentes und den Erfolgen Brünings bei der periarteriellen Sympathektomie als gesichert gelten.

Deshalb dürften auch unsere beiden Fälle so zu beurteilen sein, daß der partielle Riesenwuchs eine Folgeerscheinung der Neurofibromatose ist, also erst secundär durch Aenderung im normalen Tonus des Symathicus hervorgerufen wurde. Neben den Wachstumsstörungen der Knochen ist mit Heusch auch die Hypotrophie der Weichteile, also auch die eigentliche Lappenelephantiasis, wohl als anormales Wachstum anzusprechen, das

als Folge von Sympathicusschädigung durch Nerventumoren eintrat. Diese letztgenannte Auffassung wurde in etwa auch durch von Recklinghausen vertreten, denn er nahm an, daß die „Pachydermatocele, welche die Haut in Falten legt, nicht durch Ausbreitung einer neuromatösen Geschwulst bedingt sei, sondern in einer anderen Weise mit Affektionen der Nerven im Zusammenhang, nicht neuromatösen, aber neuropathischen Ursprungs stehe". Von diesen secundären elephantiastischen Lappenbildungen sind jedoch die reinen, subkutan gelegenen Formen des von Bruns zur Elephantiasis neuromatodes gerechneten Rankenneuroms als primäre Erscheinungsart der Recklinghausen'schen Krankheit abzutrennen, da es ja vorwiegend von unregelmäßig verdickten, gewundenen Nerven gebildet wird.

Wenn in unserem ersten Fall die Weichteile an der rechten Gesichtshälfte zum größten Teil hypertrophisch sind, — nach Heusch beruht die Zunahme des Muskelvolumens bei partiellem Riesenwuchs stets auf einer lipomatösen Pseudohypertrophie —, die Knochen dagegen nur eine gegen die Norm verminderte Entwickelung aufweisen, so läßt sich dieses Nebeneinander von gesteigertem und vermindertem Wachstum nach Heusch zwanglos dadurch erklären, daß die Nerventumoren einerseits den Tonus des Sympathicus herabsetzen, andererseits steigern können und mit Schubert lassen sich durch Störung der Vasomotoren am einfachsten sowohl atrophische Vorgänge als auch Wachstumsstörungen erklären. Daß tatsächlich eine Steigerung des Sympathicustonus bei der Neurofibromatose eintreten kann, beweist das Vorkommen der Naevi anämici, die nach Naegeli zwar eine „circumscripte, congenitale Anomalie" sind, nach Fischer (siehe Naegeli) jedoch auf „funktioneller, dauernder nervöser Störung der Gefäßinnervation" beruhen. Auch Vörner, der die Naevi anaemici zuerst beschrieb, glaubt, daß ihre „Symptome durch eine Mißbildung der nervösen Apparate ihrer Gefäße bedingt sind", die nach seiner Ansicht unmittelbar nach der Bildung der „Hautgefäße" erfolgt sein muß.

Man könnte gegen die Ansicht, die partiellen Wachstumsstörungen bei unseren Fällen als Folge der Neurofibromatose aufzufassen, einwenden, daß bei ihnen nur wenige kleine Nerventumoren nachgewiesen sind. Aber die Diagnose „Recklinghausensche Krankheit" darf beide Male nach den Befunden, welche die Patienten bieten, als gesichert gelten, und weitere Tumoren können so tief im Gewebe liegen oder so zentral gelagert sein, daß sie mit den klinischen Untersuchungsmethoden nicht nachweisbar sind.

Die Beziehungen zwischen Nerventumoren und Tonus des Sympathicus lassen sich nach den angeführten Ergebnissen verschiedener Autoren klar übersehen. Als Folge der Herabsetzung des Sympathicustonus tritt ferner Hyperaemie ein. Für das Zustandekommen von partiellem Riesenwuchs hält Heusch, wie schon erwähnt wurde, außerdem noch eine „primäre Sonderfunktion feinster vegetativer Nervenorganismen" für erforderlich. Dieser Auffassung vermag ich mich nicht anzuschließen. Sie erscheint mir zu wenig bewiesen und auch insofern widerspruchsvoll zu sein, als nicht einzusehen ist, weshalb diese vegetativen Nervenorganismen von der Schädigung durch die Neurofibrome, die nach Heusch doch zu einer völligen Vernichtung der sympathischen Fasern führen kann, ausgenommen sein sollen.

Dagegen hält Bigler es wohl für möglich, daß aktive Hyperaemie partiellen Riesenwuchs hervorrufen kann. Er berichtet von Beobachtungen, nach denen an Extremitäten Riesenwuchs auftrat, deren Röhrenknochen an Nekrose, Knochenabszeß, chronischer Periostitis und Ostitis erkrankt waren, und glaubt, daß es sich bei den angeführten Knochenleiden wohl immer um arterielle Hyperaemie mit übermäßiger Zufuhr von Bildungsmaterial handelt. Andererseits beweisen die schon angeführten Fälle von Broca (s. Milner), Krause (s. Bigler) und Helferich (s. Schubert), daß partieller Riesenwuchs als Folge venöser Hyperämie auftreten kann.

Nach diesen Beobachtungen scheint es durchaus möglich, daß Riesenwuchs auf Hyperaemie allein — arterieller oder venöser — beruhen kann. Deshalb glaube ich, daß der bei der Neurofibromatose beobachtete partielle Riesenwuchs neben einer eventuellen, jedoch nicht hinreichend bewiesenen congenitalen Störung (s. Heusch) im wesentlichen durch aktive Hyperaemie hervorrufen wird, die als Folge der Sympathicustonusstörung durch die Nervengeschwülste auftritt. Theoretisch ist auch möglich, daß durch starke lokale Geschwulstbildung an den Nerven Kreislaufbehinderung eintreten kann. Diese venöse Hyperaemie als mechanische Folge der Neurofibromatose dürfte in praxi jedoch nur höchst selten solche Grade annehmen, daß sie neben der dann wohl stets bestehenden aktiven Hyperaemie als aetiologisches Moment für die Entstehung vom partiellen Riesenwuchs in Betracht kommen könnte.

Literatur-Verzeichnis.

Adrian: Ueber Neurofibromatose und ihre Komplikationen. Bruns Beiträge Bd. 31. 1901.

Antoni: Ueber Elephantiasis congenita und ihre Beziehungen zum partiellen Riesenwuchs. Diss. Heidelberg 1912.

Ball: Zur Klinik und Pathologie des Recklinghausen'schen Symptomenkomplex (Recklinghausen'sche Krankheit). Diss. Berlin 1919.

Baltisberger: Ein Fall von Rankenneurom im Mesenterium des Dünndarms. Zieglers Beitr., Bd. 70. 1922.

v. Bergmann: Fall von weicher, lappiger Hautelephantiasis mit weichen Fibromen der Haut von verschiedener Größe und zahllosen Pigmentflecken. Im Handbuch der praktischen Chirurgie von Bruns, Garré und Küttner. 4. Aufl. 1913. Bd. 1.

Bielschowsky: Ueber tuberöse Sklerose und ihre Beziehungen zur Recklinghausen'schen Krankheit. Zeitschr. f. d. ges. Neurologie und Psychiatrie. 1914. Bd. XXVI.

Bigler: Ueber einen Fall von erworbenem Riesenwuchs der rechten unteren Extremität. Bruns Beitr. Bd. 89. 1914.

Bogrof: Ein Fall von Recklinghausen'scher Krankheit. Russ. Journ. f. Haut- und Geschlechtskrankheiten. 1910. Heft 11 u. 12. Ref.: Dermat. Zentralbl. Bd. 13. 1910.

Brooks' Barney und Edwin P. Lehmann: The bone changes in Recklinghausen's neurofibromatosis. (Dep. of surg., Washington univ. school of med., St. Louis). Surg. gynecol. a. obstetr. Bd. 38. Nr. 5. 1924. Ref.: Zentralbl. für Haut- und Geschlechtskrankheit. 1925.

Brüning: Die trophische Function der sympathischen Nerven. Klin. Wochenschr. Jahrg. 1923. S. 67.

Bruns: Das Rankenneurom. Virch. Arch. 1870. Bd. 50.
— Ueber das Rankenneurom. Bruns' Beitr. Bd. 8. 1892.

Büngner: Ueber allgemeine multiple Neurofibrome des peripherischen Nervensystems und des Sympathicus. Arch. f. klin. Chirurg. Bd. 55. 1897.

Busch: Beitrag zur Kenntnis der angeborenen Hypertrophien der Extremitäten. Arch. f. klin. Chirurgie. Bd. 7. 1866.

Czerny: Eine Elephantiasis arabum congenita mit plexiformen Neuromen. Arch. f. klin. Chirurg. Bd. XVII. 1874.

Dörrien: Ueber Riesenwuchs und Elephantiasis congenita. Diss. Leipzig 1905.

Engel: Bestehen Beziehungen zwischen der Krebsentwickelung und der Nervensubstanz? Zeitschr. f. Krebsf. Bd. 19, 1923.

Erb: Zur Neurinomfrage. Deutsche Zeitschr. für Chirurg. Bd. 181, 1923.

Finotti: Beitr. zur Chirurgie und pathologischen Anatomie der peripherischen Nerven. Virch. Arch. Bd. 143, 1896.

Fischer: Der Riesenwuchs. Deutsche Zeitschr. f. Chirurg. Bd. 12. 1880.

Flörken-Steinbiß: Ein elephantiastisches Neufibrom der der Kopfschwarte. Bruns Beitr. Bd. 124. 1921.

Frangenheim: Die Krankheiten des Knochensystems im Kindesalter. Neue Deutsche Chirurgie Bd. 10. 1913.

Freifeld: Zur Kenntnis der wenigen unausgereiften Neurome. Zieglers Beitr. Bd. 60. 1915.

Garré: Ueber secundär maligne Neurome. Bruns Beitr. Bd. 9. 1892.

Gaule: Die trophischen Eigenschaften der Nerven. Berliner klinische Wochenschrift 1893. Heft 44.

Goldmann: Beitrag zur Lehre von den Neuromen. Bruns' Beiträge Bd. 10. 1893.

Habermann: Beitrag zur Kenntnis der secundär malignen Neurome. Münchener Med. Wochenschrift. 1898.

Hanasz: Ein Beitrag zur Klinik der Recklinghausen'schen Krankheit nebst Veröffentlichung eines Falles. Diss. Marburg 1917.

Hansemann: Multiple Fibrome und Neurofibrome. Berl. Klin. Wochenschr. 1895. Nr. 30.

Harbitz: Ueber das gleichzeitige Auftreten mehrerer selbständig wachsender („multipler") Geschwülste. Beitr. z. pathol. Anat. u. allg. Pathologie. Bd. 62. 1916.

Henneberg-Koch: Ueber „centrale Neurofibromatose und die Geschwülste des Kleinhirnbrückenwinkels". Arch. f. Psych. und Nervenkrankh. Bd. 36. 1903.

Herczel: Ueber Fibrome und Sarkome der peripherischen Nerven. Zieglers Beitr. Bd. 8. 1890.

Herxheimer: Ueber die Recklinghausen'sche Krankheit. Zentralbl. f. allg. Pathologie Bd. 24. 1913.

Herxheimer-Roth: Zum Studium der Recklinghausenschen Neurofibromatose. Zieglers Beitr. Bd. 58. 1914.

Heusch: Ueber die Beziehungen des Sympathicus zur Neurofibromatose und dem partiellen Riesenwuchs. Virch. Arch. Bd. 255. 1925.

Hildebrand: Ueber neuropathische Gelenkerkrankungen. Arch. f. klin. Chirurgie. Bd. 115. 1921.

Hintz: Zur Kenntnis des Morbus Recklinghausen. Wiener klin. Wochenschr. 1909. Nr. 33.

Hoekstra: Ueber die familiäre Neurofibromatosis mit Untersuchungen über die Häufigkeit von Heredität und Malignität bei der Recklinghausen'schen Krankheit. Virch. Arch. Bd. 237. 1922.

Hürthle: Beiträge zur Kenntnis des Fibroma molluscum und der congenitalen Elephantiasis. Diss. Tübingen 1886.

Hürthle-Nauwerk: Beiträge zur Kenntnis des Fibroma molluscum und der congenitalen Elephantiasis. Zieglers Beiträge. Bd. 1. 1886.

Jordan: Pathologisch-anatomische Beiträge zur Elephantiasis congenita. Zieglers Beitr. Bd. VIII. 1890.

Kaufmann: Lehrbuch der spez. pathol. Anatomie. 7. u. 8. Aufl. 1922. Bd 1. u. 2.

Kawashima: Ueber einen Fall von multiplen Hautfibromen mit Nebennierengeschwulst. Virch. Arch. Bd. 203. 1911.

Kenéz: Mit Fibrolysin behandelter und geheilter Fall von Neurofibromatose. Deutsche med. Wochenschr. 1917. Heft 3.

Knauß: Zur Kenntnis der echten Neurome. Virch. Arch. Bd. 153. 1898.

Köbner: Multiple Neurome im Bereich des Plexus brachialis sinister, cavernöse Angiome, Lymphangiome und Neurofibrome der linken oberen Extremität. Virch. Arch. Bd. 93. 1883.

Kolepke: Ueber zwei Fälle multipler Neurofibrome. Ref.: Jahresbericht über die Leistungen a. d. Gebiete der Neurologie und Psychiatrie. 1913.

Kölpin: Ein Fall von Fibroma molluscum multiplex mit Elephantiasis im Bereich des rechten Armes. Diss. Greifswald. 1897.

Kredel-Beneke: Ueber Ganglioneurome und andere Geschwülste des peripheren Nervensystems. Deutsche Zeitschrift f. Chirurgie, Bd. 67. 1902.

Kren: Ein Beitrag zur Neurofibromatose Recklinghausen. Wiener Klin. Wochenschrift 1906. Heft 41.

Kriege: Ueber das Verhalten der Nervenfasern in den multiplen Fibromen. Virch. Arch. Bd. 108. 1887.

Lahmann: Die multiplen Fibrome in ihren Beziehungen zu den Neurofibromen. Virch. Arch. Bd. 101. 1885.

Landois-Rosemann: Lehrbuch der Physiologie des Menschen mit besonderer Berücksichtigung der prakt. Medizin. 16. Auflage; Berlin-Wien 1919.

Lange: Die Rolle der Heredität in der Aetiologie der Neurofibrome, Fibromata mollusca, Elephantiasis congenitalis. Diss. Leipzig 1906; und Ref.: Ergebnisse der allgemeinen Pathologie und pathologischen Anatomie. Bd. 16. 1912.

Lotz: Der partielle Riesenwuchs mit besonderer Berücksichtigung des sogenannten secundären. Diss. Berlin 1914.

Maas: Beitrag zur Kenntnis der Recklinghausen'schen Krankheit. Monatschr. f. Neurologie und Psychiatrie. Bd. 28. 1910.

Madlener: Ueber multiple Neurofibromatose (Recklinghausen'schen Krankheit). Deutsche Zeitschr. f. Chirurgie Bd. 172. 1922.

Milner: Beinverlängerung bei angeborener sogenannter Fibromatose. Deutsche Med. Wochenschr. 1906. S. 977.

Molter: Ueber gleichzeitige cerebrale, medulläre und periphere Neurofibromatosis. Diss. Jena 1920.

Naegeli: Naevi anaemici und Recklinghausen'sche Krankheit. Arch. f. Dermatol. und Syphilis. Bd. 121. 1916.

Nowicki-Orzechowski: Zur Pathogenese und pathol. Anatomie der multiplen Neurofibrome und der Sklerosis tuberosa. Zeitschr. f. d. ges. Psych. und Neurologie. Bd 11. 1912.

Oberndorfer: Partieller, primärer Riesenwuchs des Wurmfortsatzes, kombiniert mit Ganglioneuromatose. Zeitschr. f. d. ges. Neurol. und Psych. Bd. 72. 1921.

Oppenheim: Lehrbuch der Nervenkrankheiten. Berlin 1913.

Perthes: Ein Fall von Fibroma molluscum vorwiegend der linken Hand mit Steigerung des Knochenwachstums. Deutsche Zeitschr. f. Chirurgie. Bd. 63. 1902.

Pick: Zur Einteilung und pathologischen Anatomie des partiellen Riesenwuchses, insbesondere über sein Vorkommen beim Säugetier. Zieglers Beitr. Bd. 57. 1914.

— Ueber Neurofibromatose und partiellen Riesenwuchs, insbesondere über die sektorenförmige Combination von wahrem partiellen Riesenwuchs des Darmes mit mesenterialer Neurofibromatose. Zieglers Beitr. Bd. 71. 1922/23.

Pick-Bielschowsky: Ueber das System der Neurome und Beobachtungen an einem Ganglioneurom des Gehirns. Zeitschr. f. d. ges. Neurol. und Psych. Bd. 6. 1911.

Pollak: Die Atrophie bei multipler Neurofibromatose Arch. f. Dermat. und Syphilis. Bd. 78. 1906.

v. Prangen: Ein Fall von multipler Neurofibromatose der Haut mit Lappenelephantiasis. Diss. Leipzig 1913.

v. Recklinghausen: Ueber die multiplen Fibrome der Haut — und ihre Beziehung zu den multiplen Neuromen. Berlin 1882. Virchow-Festschrift.

Ribbert-Mönckeberg: Ribbert's Lehrbuch der allgemeinen Pathologie und pathol. Anatomie. Leipzig 1923.

Rimann: Ein Beitrag zur Neurofibromatosis congenita. Bruns Beitr. Bd. 53. 1907.

Schnitzer: Zur Recklinghausen'schen Krankheit. Diss. Berlin 1918.

Schubert: Wachstumsunterschiede und atrophische Vorgänge am Skelettsystem. Deutsche Zeitschr. f. Chirurg. Bd. 161 1921.

Soldan: Ueber die Beziehungen der Pigmentmäler zur Neurofibromatose. Arch. f. klin. Chirurgie. Bd. 59. 1899.

Sommer: Der heutige Stand der Neurinomfrage. Bruns Beiträge zur klin. Chirurgie. Bd. 125. 1922.

Sorgo: Zur Histologie und Klinik der Neurofibrome nebst Bemerkungen über das Verhalten der Patellarreflexe bei Querschnittslaesionen des Rückenmarkes, im unteren Teil des Lendenmarkes. Virch. Arch. Bd. 170. 1902.

Stähler: Ueber einen Fall von multipler Neurofibromatose (von Recklinghausen'scher Krankheit) mit angeborenen Veränderungen des Knochensystems und Elephantiasis der linken oberen Extremität. Diss. Erlangen. 1912.

Stahnke: Ueber Knochenveränderungen bei Neurofibromatose. Deutsche Zeitschr. f. Chirurgie Bd. 168. 1922.

Steden: Ueber Neurinomatose der Harnblase. Deutsche Zeitschrift f. Chirurgie, Bd. 177. 1923.

Stockleb: Ueber die Beziehungen zwischen Neurofibromatose und congenitaler Elephantiasis. Diss. Jena. 1916.

Strauß: Das Rankenneurom, mit besonderer Berücksichtigung seiner Pathogenese. Deutsche Zeitschr. f. Chirurgie. Bd. 83. 1906.

Verocay: Zur Kenntnis der Neurofibrome. Zieglers Beitr. Bd. 48. 1910.

Virchow: Die krankhaften Geschwülste. Berlin 1863—1867.

Vörner: Zur Kenntnis der Naevi-anaemici. Arch. f. Derm. und Syphilis. Bd. 121. 1916.

Wagner: Zur Casuistik des angeborenen und erworbenen Riesenwuchses. Deutsche Zeitschrift f. Chirurgie. Bd. 26. 1887.

Wallner: Beitrag zur Kenntnis des „Neurinoma Verocay". Virch. Arch. Bd. 237. 1922.

Wegelin: Ueber Rankenneurome. Frankf. Zeitschr. f. Pathologie. Bd. 2. 1909.

Westphalen: Multiple Fibrome der Haut mit Uebergang in Sarkom. Virch. Arch. Bd. 110. 1887.

— Multiple Fibrome der Haut, der Nerven und Ganglien mit Uebergang in Sarkom. Virch. Arch. Bd. 114. 1888.

Widenmann: Ueber partiellen Riesenwuchs. Bruns Beitr. Bd. 8. 1892.

Winestine: The relation of von Recklinghausen's disease (multiple neurofibromatosis) to giant growth and blastomatosis. Journal of cancer research Bd. 8. 1924 No. 3. Ref.: Zentralbl. f. Haut- und Geschlechtskrankheiten. 1925.

Wittelshöfer: Ueber angeborenen Riesenwuchs der oberen und unteren Extremitäten. Arch. f. klin. Chirurgie. Bd. 24. 1879.

Zusch: Ein Beitrag zur Lehre von den multiplen Neuromen und Neurofibromen. Virch. Arch. Bd. 160. 1900.

Lebenslauf.

Ich, Paul Schulte, wurde am 5. November 1902 in Hagen (Westf.) als Sohn des Wagenfabrikanten August Schulte geboren. Nach vierjährigem Besuch der Volksschule trat ich Ostern 1913 in die Sexta des Städt. Gymnasiums zu Hagen ein und verließ die Anstalt Ostern 1922 mit dem Reifezeugnis.

Mein medizinisches Studium begann ich im Sommersemester 1922 in Münster, blieb dort drei Semester und legte nach zwei weiteren Semestern in Gießen das medizinische Vorexamen ab. Dann studierte ich zwei Halbjahre in München und kehrte hierauf zur Beendigung meines Studiums nach Münster zurück. Dort bestand ich im Frühjahr 1927 das Staatsexamen.

Paul Schulte